


УТВЕРЖДАЮ

Президент АТОР,
главный внештатный специалист
травматолог-ортопед Минздрава России
С.П. Миронов



« ____ » _____ 2021 г.

Клинические рекомендации

Повреждения хряща коленного сустава

Кодирование по Международной статистической классификации болезней и проблем, связанных со здоровьем: S83.3 Повреждение суставного хряща коленного сустава свежее
M94.2 Хондромалиция
M94.8 Другие уточненные поражения хряща

Возрастная группа: взрослые

Год утверждения: 2021

Разработчик клинической рекомендации:

- Общероссийская общественная организация «Ассоциация травматологов-ортопедов России» (АТОР)

Оглавление

Оглавление	2
Список сокращений.....	4
Термины и определения.....	5
1. Краткая информация по заболеванию или состоянию (группе заболеваний или состояний)	6
1.1 Определение заболевания или состояния (группы заболеваний или состояний)	6
1.2 Этиология и патогенез заболевания или состояния (группы заболеваний или состояний).....	6
1.3 Эпидемиология заболевания или состояния (группы заболеваний или состояний)....	6
1.4 Особенности кодирования заболевания или состояния (группы заболеваний или состояний) по Международной статистической классификации болезней и проблем, связанных со здоровьем	6
1.5 Классификация заболевания или состояния (группы заболеваний или состояний)....	6
1.6 Клиническая картина заболевания или состояния (группы заболеваний или состояний).....	8
2. Диагностика заболевания или состояния (группы заболеваний или состояний), медицинские показания и противопоказания к применению методов диагностики.....	10
2.1 Жалобы и анамнез	10
2.2 Физикальное обследование.....	11
2.3 Лабораторные диагностические исследования.....	12
2.4 Инструментальные диагностические исследования	12
2.5 Иные диагностические исследования	14
3. Лечение, включая медикаментозную и немедикаментозную терапии, диетотерапию, обезболивание, медицинские показания и противопоказания к применению методов лечения	14
3.1 Консервативное лечение	14
3.2 Хирургическое лечение.....	16
3.3 Обезболивание	17
3.4 Диетотерапия.....	18

4. Медицинская реабилитация и санаторно-курортное лечение, медицинские показания и противопоказания к применению методов медицинской реабилитации, в том числе основанных на использовании природных лечебных факторов.....	18
5. Профилактика и диспансерное наблюдение, медицинские показания и противопоказания к применению методов профилактики.....	19
6. Организация оказания медицинской помощи	19
7. Дополнительная информация (в том числе факторы, влияющие на исход заболеванияили состояния)	20
Критерии оценки качества медицинской помощи	20
Список литературы.....	21
Приложение А1. Состав рабочей группы по разработке и пересмотру клинических рекомендаций.....	28
Приложение А2. Методология разработки клинических рекомендаций	29
Приложение А3. Справочные материалы, включая соответствие показаний к применению и противопоказаний, способов применения и доз лекарственных препаратов, инструкции по применению лекарственного препарата.....	31
Приложение Б. Алгоритмы действий врача	32
Приложение В. Информация для пациента	33
Приложение Г1-ГN. Шкалы оценки, вопросники и другие оценочные инструменты состояния пациента, приведенные в клинических рекомендациях.....	34

Список сокращений

- ВИЧ — вирус иммунодефицита человека.
- КПА — контролируемая пациентом анальгезия.
- КТ — компьютерная томография.
- ЛФК — лечебная физическая культура.
- МКХАП — мозаичная костно-хрящевая артропластика.
- ММА — мультимодальная анальгезия.
- МРТ — магнитно-резонансная томография.
- НПВП — нестероидные противовоспалительные препараты.
- ОТП — обогащенная тромбоцитами плазма.
- ТХП — трансхондральный перелом.
- ХМ — хондромаляция.
- ICRS — International Cartilage Repair Society (Международное общество восстановления хряща).
- NMDA — N-метил-D-аспартатовые (рецепторы).

Термины и определения

Мозаичная костно-хрящевая артропластика — замещение участка поражённой суставной поверхности, локализующейся в области концентрации нагрузок, костно-хрящевым ауто трансплантатом цилиндрической формы.

ОТП-терапия (обогащенной тромбоцитами плазмой терапия) — инъекционная процедура, предполагающая введение обогащенной тромбоцитами плазмы пациента в место на его теле, требующее скорейшего заживления, то есть направленная на ускорение регенерации и стимуляции роста собственных клеток организма.

Хондромалиция — это локальные структурные изменения хряща, возникающие в результате травм или дистрофических заболеваний (ограничены преимущественно одним отделом сустава).

1. Краткая информация по заболеванию или состоянию (группе заболеваний или состояний)

1.1 Определение заболевания или состояния (группы заболеваний или состояний)

Повреждения хряща коленного сустава — это нарушения целостности его хрящевого покрова, возникающие в результате травм или заболеваний, ограниченные преимущественно одним отделом сустава, распространяющиеся на глубину суставного хряща или достигающие субхондральной кости при отсутствии распространённого дегенеративно-дистрофического поражения сустава.

1.2 Этиология и патогенез заболевания или состояния (группы заболеваний или состояний)

Причиной повреждений хряща являются острая травма или хроническая микротравматизация коленного сустава. Зачастую патология хряща является вторичной и развивается при наличии разрывов менисков и связок коленного сустава. Как острое, так и хроническое повреждение ведёт к прогрессирующему разрушению этой важнейшей структуры коленного сустава и в конечном итоге способствует развитию деформирующего артроза.

1.3 Эпидемиология заболевания или состояния (группы заболеваний или состояний)

Повреждения хряща являются частой причиной болей и нарушения функции коленного сустава и выявляются как изолированно, так и в сочетании с другой патологией у 14–26% пациентов [1, 2, 3].

1.4 Особенности кодирования заболевания или состояния (группы заболеваний или состояний) по Международной статистической классификации болезней и проблем, связанных со здоровьем

S83.3 Повреждение суставного хряща коленного сустава свежее.

M94.2 Хондромалиция.

M94.8 Другие уточненные поражения хряща.

1.5 Классификация заболевания или состояния (группы заболеваний или состояний)

Для оценки степени тяжести острых повреждений суставного хряща разработан целый ряд классификаций [4]. Наибольшее распространение в клинической практике из-за своей простоты получили системы, предложенные Outerbridge в 1961 [5] и Bauer, Jackson в 1988 [6].

Outerbridge [5] описал четыре степени повреждения хряща:

- I степень — локальный отёк и размягчение хряща,
- II степень — поверхностное разволокнение, фрагментация и растрескивание хряща на участке диаметром не более 1,25 см,
- III степень — неполнослойная фибрилляция, фрагментация и растрескивание хряща диаметром более 1,25 см,
- IV степень — дефект хряща с обнажением субхондральной кости.

Bauer и Jackson [6] выделили шесть типов повреждения хряща:

I тип — линейная трещина хряща;

II тип — растрескивание хряща неправильной звёздчатой формы;

III тип — лоскутное повреждение;

IV тип — повреждение по типу кратера, проникающее до субхондральной кости;

V тип — разволокнение хряща;

VI тип — дегенеративный (обнажение субхондральной кости с фибрилляцией хряща у краёв дефекта).

По мнению авторов, преимущественной причиной повреждений I — IV типа являются травматические факторы, в то время как V и VI тип в основном выявляются при дегенеративно-дистрофических заболеваниях коленного сустава. При описании состояния суставного хряща кроме вида и глубины повреждения принято отмечать его размеры, а также анатомическую и функциональную локализацию (зоны, испытывающие максимальную механическую нагрузку, не нагружаемые области).

Наиболее распространенная классификация повреждений суставного хряща, основанная на данных магнитно-резонансной томографии (МРТ), разработана Yulish B.S. et al. (1987), авторы выделили 4 степени деструкции в зависимости от изменений сигнала внутри хрящевого слоя и на уровне дна дефекта:

1 степень — изменения внутри хряща без нарушения его целостности;

2 степень — нарушение непрерывности хряща средней степени с локальными повреждениями до 50% глубины;

3 степень — тяжелое нарушение непрерывности хряща с локальными изменениями более чем на 50%;

4 степень — отсутствие суставного хряща, обнажение субхондральной кости.

Наиболее исчерпывающей, обстоятельной и всесторонней, является система оценки повреждений хряща, предложенная Международным обществом восстановления хряща (ICRS — International Cartilage Repair Society) (2000):

Дефекты хряща травматического генеза классифицируют следующим образом:

0 степень (норма): хрящ без макроскопически заметных дефектов;

1 степень (почти норма): поверхностное поражение хряща;

1А: хрящ с интактной поверхностью, но мягкий при зондировании и/или с некоторым разволокнением;

1В: хрящ с поверхностными щелями и трещинами;

2 степень (патология): повреждение распространяется глубже, но менее, чем на 50% глубины хряща;

3 степень (тяжелая патология): дефект проникает более, чем на 50% глубины хряща, но не проникает в субхондральную кость;

3А: дефекты, не достигающие кальцифицированного слоя;

3В: дефекты, затрагивающие кальцифицированный слой;

3С: дефекты, распространяющиеся через кальцифицированный слой, но не затрагивающие субхондральную костную пластинку;

3D: отек хряща (так же включен в эту группу);

4 степень (тяжелая патология): полнослойные остеохондральные поражения;

4А: дефект распространяется на субхондральную пластинку;

4D: дефект проникает в подлежащую кость.

1.6 Клиническая картина заболевания или состояния (группы заболеваний или состояний)

Анамнестические данные: для артроза бедренно-надколенникового сочленения характерна глубокая тупая боль, которая усиливается при физической активности или длительном сидении с согнутыми коленями. Жалобы часто расплывчаты, и с трудом можно определить, относятся они к переднему отделу коленного сустава или к бедренно-надколенниковому сочленению. При подвывихе в бедренно-надколенниковом сочленении разивается чувство нестабильности в передней части сустава. Иногда в анамнезе имеется вывих надколенника, но чаще — симптомы, указывающие на нарушение разгибания. Симптомы усиливаются при движениях, увеличивающих площадь контакта надколенника с бедренной костью: беге, подъеме по лестнице и глубоких приседаниях. Периодически возможен выпот в суставе, часто во время интенсивной нагрузки. Нередки щелчки и

крепитация. Как правило, физическая активность усугубляет симптомы, а после отдыха они становятся менее выраженными.

По степени повреждения различают четыре степени болезни.

I — в этот период появляются первые признаки хондромалиции поверхностей хряща. Клинические проявления слабые или отсутствуют.

II — появляются расслоения хряща, образуются маленькие трещины, повреждения которых приводят к появлению сильной боли.

III — необратимое разрушение хряща, некоторые зоны повреждения доходят до костной ткани.

IV — появление больших зон деструкции, физиологическое восстановление суставных элементов невозможно.

По мере прогрессирования заболевания у человека появляются явления синовита.

Пациента начинает беспокоить поверхностная боль, появляющаяся исключительно во время физических нагрузок. Пациент ощущает болевые приступы даже в состоянии покоя. В дальнейшем хондромалиция приводит к развитию таких симптомов как щелчки при нагрузках, воспалительный процесс в области надколенника и внутреннего мыщелка, синовит, местное повышение температуры, гиперемия кожных покровов.

Основной признак поражения коленного сустава — боль, которая локализуется по ходу суставной щели. Болевой синдром может быть острым или хроническим и чаще всего нарастает постепенно.

Симптомы заболевания проявляются наиболее выраженно во время нагрузок на колени, например при длительной ходьбе, подъеме по лестнице, приседаниях. Резкий приступ боли и ощущение жесткости в колене могут появиться после того, как пациент длительное время сидит.

Поражение наружного мыщелка сопровождается болями по передненаружной поверхности, а надколенника — фронтальными болями. На стадии формирования очага некроза и его диссекции боли практически постоянные, «ноющие», усиливающиеся при нагрузке. Характер болевого синдрома изменяется при отделившемся костно-хрящевом фрагменте: при ущемлении внутрисуставного тела появляются острые боли, локализацию которых определяет расположение ущемленного фрагмента в суставе, а постоянные боли по передневнутренней поверхности наблюдаются после значительной физической нагрузки.

Около трети пациентов указывают на боли неопределённого характера без чёткой локализации. Более половины пациентов отмечают «хруст» в суставе и периодическую его отечность.

2. Диагностика заболевания или состояния (группы заболеваний или состояний), медицинские показания и противопоказания к применению методов диагностики

Для диагностики и других повреждений хряща коленного сустава применяют следующие методы.

- *Клинический (жалобы и анамнез заболевания, объективный осмотр пациента).*
- *Лучевой (рентгенография, компьютерная томография (КТ) и МРТ).*
- *Инструментальный (ультрасонография).*
- *Артроскопия.*

Критерии установления диагноза/состояния: *предварительный диагноз повреждений хряща коленного сустава врач ставит на основании жалоб пациента и данных, полученных при осмотре.*

2.1 Жалобы и анамнез

- **Рекомендуется** у всех пациентов тщательный сбор анамнеза и проведение клинического осмотра с диагностической целью [4, 12].

Уровень убедительности рекомендаций С (уровень достоверности доказательств — 5).

Комментарии. *Основной жалобой у всех пациентов с локальными повреждениями хряща являются боли в коленном суставе. У большинства пациентов они ноющие, усиливающиеся после физической нагрузки и при перемене погоды. У трети пациентов боли носят иной характер: острые схваткообразные, возникающие и усиливающиеся при ходьбе, особенно вверх и вниз по ступенькам лестницы. Локализация болевого синдрома определяется внутрисуставным местом повреждения хряща: при трансхондральном переломе (ТХП) надколенника отмечаются фронтальные боли, при повреждении хряща внутреннего отдела бедренно-большеберцового сустава они распространяются по передневнутренней поверхности сустава, а при повреждении хряща наружного отдела бедренно-большеберцового сустава — по передненаружной поверхности сустава. У четверти пациентов боли носят разлитой характер без чёткой локализации [8].*

Характерной жалобой пациентов с ТХП в суставе является крепитация, называемая ими «хрустом» в суставе.

Периодическая припухлость сустава свойственна менее чем половине пациентов.

Амплитуда движений у большинства пациентов с повреждениями хряща полная, у трети пациентов отмечаются периодические «мягкие» легкоустраняемые блокады.

При сборе анамнеза врачу следует обратить внимание на системные и внесуставные проявления, а также на признаки поражения суставов. Многие симптомы, включая лихорадку, озноб, недомогание, снижение массы тела, феномен Рейно, изменения кожного покрова и слизистых оболочек (например, кожные высыпания, покраснение или боль в глазах, фотосенсибилизация), нарушения желудочно-кишечного тракта, сердечно-сосудистой и дыхательной систем, могут быть обусловлены различными заболеваниями суставов.

2.2 Физикальное обследование

- **Рекомендуется** у всех пациентов проводить физикальное обследование коленного сустава с диагностической целью [12].

Уровень убедительности рекомендаций С (уровень достоверности доказательств — 5).

Комментарии. *Основным симптомом при объективном обследовании пациентов с ограниченными повреждениями хряща коленного сустава является пальпаторная болезненность, чаще располагающаяся в проекции повреждения, реже без чёткой локализации.*

Корреляции между степенью ТХП и выраженностью пальпаторной болезненности не отмечено. У каждого пятого пациента с хондромалацией (ХМ) различной степени локализовать болезненность не удаётся, она распространена по всему суставу.

Гемартроз (синовит) коленного сустава в виде диффузного уплотнения синовиальной оболочки наблюдается менее чем у половины пациентов.

Для ТХП различной степени характерно ограничение активного сгибания до 45-50 градусов, пассивное сгибание и разгибание соответствуют физиологической норме (показателям контралатерального здорового сустава). Умеренная гипотрофия мышц бедра и голени обнаруживается почти у половины пациентов.

Довольно частым симптомом при ТХП является крепитация при активных и пассивных движениях в коленном суставе [8, 9].

При подозрении на хондромалицию надколенника или артроз желательно точнее установить место повреждения. Это можно сделать, если прижать надколенник к бедренной кости и, перемещая голень в разных направлениях, определить участок или участки максимальной болезненности. Угол между сухожилием четырехглавой мышцы и бедренной костью (угол Q) определяют при слегка согнутом и согнутом под углом 90° коленном суставе. Аномальный угол Q и положительная проба на предчувствие вывиха (надколенник пытаются сместить наружу по отношению к межмышцелковой борозде) могут быть следствием подвывиха надколенника или натяжения латеральной связки, поддерживающей надколенник.

2.3 Лабораторные диагностические исследования

Специфических клинических тестов для диагностики не разработано.

2.4 Инструментальные диагностические исследования

- **Рекомендуется** рентгенография коленного сустава для определения анатомических структур сустава и уточнения положения и состояния надколенника при отсутствии противопоказаний (беременность) по следующим показаниям: травмы колена, хронические заболевания, протекающие с повреждением хрящевой ткани крупных суставов, боли в суставе, отечность сустава и другие признаки воспаления (локальная гиперемия и гипертермия в околосуставной области), ограничение подвижности, деформация коленного сустава [12].

Уровень убедительности рекомендаций С (уровень достоверности доказательств — 5).

Комментарии. Информативность рентгенографии — невысокая [9, 11, 34]. При ТХП II-II степени на рентгенограммах признаки костно-хрящевой патологии отсутствуют, при III-IV степени выявляется незначительный субхондральный склероз.

- **Рекомендуется** компьютерная томография коленного сустава для диагностики заболеваний и травматических повреждений костной ткани коленного сустава при отсутствии противопоказаний (беременность на любом сроке, масса тела более 150 кг) по следующим показаниям: болевой синдром острого или хронического

характера, особенно плохо поддающийся медикаментозной терапии, нарушение подвижности нижней конечности в области коленного сустава, патологические щелчки, хруст при движениях, перенесенная травма коленного сустава, особенно если предполагается патология внутрисуставных структур, подготовка к хирургическому вмешательству на коленном суставе, оценка эффективности консервативной терапии [12].

Уровень убедительности рекомендаций С (уровень достоверности доказательств — 5).

Комментарии. *Более высокая, по сравнению с рентгенографией, лучевая нагрузка. Выявляет избыточное скопление внутрисуставной жидкости, воспалительные изменения (артрит, бурсит), нарушения дегенеративно-дистрофического характера (артрозы, остеоартрозы), остеохондропатии.*

- **Рекомендуется** всем пациентам ультразвуковое исследование сустава (коленного) для исключения сопутствующих повреждений менисков и капсульно-связочного аппарата [12].

Уровень убедительности рекомендаций С (уровень достоверности доказательств — 5).

Комментарии. *Позволяет проводить исследование костей, хрящей, связок, синовиальной жидкости и других частей коленного сустава, помогает установить характер и количество суставного экссудата, выявляет синовит, артрит, тендинит.*

- **Рекомендуется** МРТ коленного сустава всем пациентам при отсутствии противопоказаний для оценки состояния хряща [7, 31].

Уровень убедительности рекомендаций В (уровень достоверности доказательств — 2).

Комментарии. *Позволяет визуализировать все структуры коленного сустава, включая хрящ надколенника. По изменению интенсивности сигнала и нарушению непрерывности контура суставной поверхности часто удаётся идентифицировать поверхностные повреждения глубиной до 1 мм, а при увеличении размеров дефекта до 3 мм точность диагностики приближается к 100%. В исследовании [31] отрицательный результат МРТ с высокой вероятностью (97–98 %) предсказывал отрицательный результат*

диагностической артроскопии. Напротив, положительный диагноз повреждения хряща по МРТ не подтверждался артроскопически в 48–50 % случаев.

- **Рекомендуется** диагностическая артроскопия для установления локализация и степени повреждения хряща надколенника и мышечков бедренной и большеберцовой костей при неэффективности других исследований, отсутствии противопоказаний и наличии показаний: дефекты гиалинового хряща, остеоартроз колена, боли неясного происхождения, возникающие в результате травм, хронических заболеваний, перенесенных в прошлом операций или инвазивных процедур, синовит в хронической форме, первая-вторая степень деформирующего артроза [9, 10].

Уровень убедительности рекомендаций С (уровень достоверности доказательств — 5).

Комментарии. *Для I степени повреждения (по Outerbridge, 1961) характерны отек и размягчение при пальпации хряща или легкая его фибрилляция на участке диаметром до 1 см; при II степени отмечается легкая фибрилляция хряща на участке диаметром более 2 см или грубая фибрилляция суставной поверхности диаметром менее 1 см только на одной из сочленяющихся поверхностей; при III степени имеет место грубая фибрилляция диаметром более 1 см на одной из суставных поверхностей или менее 1 см на обеих суставных поверхностях, возможно изолированное обнажение субхондральной кости диаметром до 2 мм; IV степень сопровождается обнажением субхондральной кости на участке диаметром более 2 мм при дегенеративных изменениях окружающей хрящевой ткани.*

2.5 Иные диагностические исследования

Нет.

3. Лечение, включая медикаментозную и немедикаментозную терапии, диетотерапию, обезболивание, медицинские показания и противопоказания к применению методов лечения

3.1 Консервативное лечение

Лечение обычно начинают с консервативных методов и комплексного подхода.

- **Рекомендуется** с лечебной целью комплексное консервативное лечение при ТХП I-II степеней, если при клиническом обследовании сустава не выявляются

симптомы повреждения капсульно-связочного аппарата или выраженного синовита с внутрисуставным скоплением жидкости, на стандартных рентгенограммах и МРТ коленного сустава отсутствуют признаки патологии [12, 34].

Уровень убедительности рекомендаций С (уровень достоверности доказательств — 5).

Комментарии. Пациентам рекомендована комплексная терапия, обязательно включающая [10, 11]:

- ограничение общих физических нагрузок и нагрузки на сустав;
- лечебную физическую культуру, занятия в бассейне;
- изометрические сокращения четырёхглавой мышцы бедра в положении разгибания коленного сустава, многократно повторяемые в течение дня;
- нестероидные противовоспалительные препараты.

Дискутабельным остаётся вопрос о целесообразности применения в рамках комплексного консервативного лечения повреждений хряща коленного сустава медицинских услуг типа «электромагнитное лечебное воздействие на органы и ткани» — коды A17.XX.XXX.XXX номенклатуры медицинских услуг (например, электрофорез лекарственных препаратов при заболеваниях суставов), типа «лечение климатическими воздействиями (например, вода, воздух)» — коды A20.XX.XXX.XXX номенклатуры медицинских услуг (например, воздействие лечебной грязью при заболеваниях костной системы), типа «лечение с помощью лучевого (звукового, светового, ультрафиолетового, лазерного) воздействия» — коды A22.XX.XXX.XXX номенклатуры медицинских услуг (например, внутрисуставная лазеротерапия), а также лекарственных препаратов из группы «Другие нестероидные противовоспалительные и противоревматические препараты» (M01AX), таких как глюкозамин + хондроитина сульфат, из-за отсутствия убедительных данных, достоверно подтверждающих их клиническую значимость при лечении острых и хронических повреждений суставного хряща.

- **Рекомендуется** всем пациентам, которым проводится консервативное лечение, с целью оптимизации лечебного процесса — проведение лечения в амбулаторной форме средней длительностью от 1 до 1,5 месяца [12].

Уровень убедительности рекомендаций С (уровень достоверности доказательств — 5).

- **Рекомендуется** при полном купировании болей и восстановлении функции коленного сустава всем пациентам с целью ранней активизации возвращаться к обычным нагрузкам и занятиям спортом [12].

Уровень убедительности рекомендаций С (уровень достоверности доказательств — 5).

Комментарии. При значительном снижении интенсивности болевого синдрома, но сохраняющемся дискомфорте в коленном суставе при нагрузках целесообразно ограничить физическую активность и через 2-3 месяца пройти повторный курс консервативного лечения. Если консервативная терапия не привела к улучшению или оно было незначительным, то пациента госпитализируют для оперативного лечения [11, 37].

3.2 Хирургическое лечение

Ограниченные репаративные возможности гиалинового хряща взрослого человека, как правило, не позволяют восстановить дефект суставной поверхности, что постепенно приводит к развитию дегенеративно-дистрофического поражения коленного сустава. Поэтому в клинической практике при локальных повреждениях хряща применяются разнообразные операции, заключающиеся в мезенхимальной стимуляции, т. е. содействии восстановлению дефекта за счёт формирования кровяного сгустка и миграции стволовых клеток из костного мозга, либо имплантации новых клеток, способных к хондрогенезу: шейвинг поражённого хряща или его полное иссечение, перфорация субхондральной кости путём туннелизации, абразивной хондропластики, создание микропереломов, костно-хрящевая аллопластика, трансплантация надкостницы, надхрящницы, мезенхимальных стволовых клеток, культуры аутогенных хондроцитов, мозаичная костно-хрящевая аутопластика [11, 12, 13, 14].

- **Рекомендуется** у пациентов с повреждением хряща различной степени с целью оптимизации хирургической тактики начинать оперативное вмешательство с диагностической артроскопии [4, 9].

Уровень убедительности рекомендаций С (уровень достоверности доказательств — 5).

Комментарии. Диагностической артроскопия позволяет оценить состояние всех внутрисуставных структур, даёт возможность точно определить тяжесть, распространённость и локализацию повреждения суставного хряща [4,

9]. Большинство реконструктивных вмешательств или их отдельные этапы можно выполнить без артротомии, под эндоскопическим контролем.

- **Рекомендуется** мозаичная костно-хрящевая аутопластика (МКХАП) при лечении глубоких локальных повреждений хряща коленного сустава с целью замещения участка поражённой суставной поверхности, локализующейся в области концентрации нагрузок [8, 17].

Уровень убедительности рекомендаций С (уровень достоверности доказательств — 4).

Комментарии. Пластика производится костно-хрящевым аутотрансплантатом цилиндрической формы, взятым с менее нагружаемой части наружного или внутреннего мыщелков бедренной кости или межмышцелковой ямки. Забор и пересадку аутотрансплантатов производят с помощью специального набора инструментов.

3.3 Обезболивание

Основным принципом послеоперационного обезболивания в настоящее время является реализация концепции мультимодальной анальгезии.

- **Рекомендуется** у всех пациентов с целью обезболивания применять мультимодальную анальгезию [43, 44].

Уровень убедительности рекомендаций В (уровень достоверности доказательств — 1).

Комментарии: под мультимодальной анальгезией понимают совместное использование различных анальгетиков и технологий обезболивания в сочетании с нефармакологическими методами послеоперационного обезболивания у взрослых и детей.

Мультимодальная анальгезия (ММА) в настоящее время является методом выбора послеоперационного обезболивания. Ее базисом является назначение комбинаций анальгетиков (за исключением опиоидных анальгетиков), в частности, нестероидных противовоспалительных препаратов (НПВП) и парацетамола** [45-59], которое у пациентов с болями средней и высокой интенсивности сочетается с использованием адъювантных препаратов, опиоидных анальгетиков (при необходимости) и методов регионарной анальгезии [60-80]. Выбор той или иной схемы ММА анальгезии определяется травматичностью хирургического вмешательства.

3.4 Диетотерапия

Специфическая диетотерапия не разработана.

4. Медицинская реабилитация и санаторно-курортное лечение, медицинские показания и противопоказания к применению методов медицинской реабилитации, в том числе основанных на использовании природных лечебных факторов

- **Рекомендуется** с целью ранней реабилитации в послеоперационный период после резекции хряща и туннелизации субхондральной кости первую перевязку проводить на следующие сутки, пункцию сустава — на вторые сутки после операции [10, 16, 37].

Уровень убедительности рекомендаций С (уровень достоверности доказательств — 5).

Комментарии. *Ходьбу с дополнительной опорой на костыли без нагрузки на оперированную ногу разрешают со вторых суток. Упражнения лечебной физкультуры в виде ритмических сокращений мышц бедра и голени, движений пальцами стопы, а также пассивные и активные движения в коленном суставе по полной амплитуде рекомендуют со второго послеоперационного дня.*

- **Рекомендуется** с целью ранней реабилитации на седьмые сутки после артроскопии удаление швов [9].

Уровень убедительности рекомендаций С (уровень достоверности доказательств — 5).

Комментарии. *Если производили артротомию, то также снимают гипсовую лонгету, пациентов выписывают на амбулаторное реабилитационное лечение (лечебная физическая культура (ЛФК), массаж, водные процедуры, физиотерапевтические процедуры — магнитотерапию, ультразвук, электромиостимуляцию).*

- **Рекомендуется** с целью ранней реабилитации начинать дозированную нагрузку через 4 недели, полную — через 8 недель после оперативного лечения [9].

Уровень убедительности рекомендаций С (уровень достоверности доказательств — 5).

- **Рекомендуется** с целью ранней реабилитации после окончания иммобилизации — комплексное реабилитационное лечение, включающее лечебную физическую культуру, направленную на укрепление мышц конечности и восстановление амплитуды движений в суставе, массаж, водные и физиотерапевтические процедуры [9, 16].

Уровень убедительности рекомендаций С (уровень достоверности доказательств — 5).

Комментарии. Полная нагрузка разрешается через 8-10 недель после операции. В течение 2 — 3 месяцев пациентам рекомендуется при ходьбе пользоваться тростью, сустав фиксировать эластическим бинтом или наколенником [9, 16].

5. Профилактика и диспансерное наблюдение, медицинские показания и противопоказания к применению методов профилактики

- **Рекомендуется** всем пациентам исключение травм и повторной микротравматизации коленного сустава с целью профилактики развития ТХП коленного сустава [12].

Уровень убедительности рекомендаций С (уровень достоверности доказательств — 5).

- **Рекомендуется** всем прооперированным пациентам осуществлять диспансерное наблюдение через 2 месяца после операции (клинический осмотр и контрольная рентгенография коленного сустава) и через 6 месяцев (контрольный осмотр и МРТ коленного сустава) с целью послеоперационного наблюдения [10, 11].

Уровень убедительности рекомендаций С (уровень достоверности доказательств — 5).

Комментарии. Далее, по мере необходимости, которую определяет врач или сам пациент, наблюдение осуществляется на основании имеющихся жалоб [10, 11].

6. Организация оказания медицинской помощи

Показания Оказание медицинской помощи пациентам с повреждениями хряща коленного сустава производится в соответствии с Приказом Министерства здравоохранения РФ от 12 ноября 2012 г. № 901н «Об утверждении Порядка оказания медицинской помощи населению по профилю «травматология и ортопедия».

Показания для плановой госпитализации в медицинскую организацию:

- 1) неэффективность консервативного лечения;

2) наличие показаний для хирургической коррекции.

Показания для экстренной госпитализации в медицинскую организацию:

- 1) 1–4 уровень — болевой синдром;
- 2) угроза развития осложнений;
- 3) выраженное нарушение функции конечности.

Показания к выписке пациента из медицинской организации:

- 1) завершение курса восстановительного лечения;
- 2) отсутствие осложнений хирургического лечения.

7. Дополнительная информация (в том числе факторы, влияющие на исход заболевания или состояния)

Пациентам после оперативного лечения повреждений хряща запрещены тяжёлые физические нагрузки и занятия с ударными нагрузками на нижние конечности пожизненно, так как это способствует раннему развитию и быстрому прогрессированию гонартроза.

Критерии оценки качества медицинской помощи

№	Критерии качества	Оценка выполнения (да/нет)
1.	Выполнено: рентгенография, и/или КТ, и/или ультразвуковое исследование, и/или МРТ коленного сустава	Да/нет
2.	Выполнено хирургическое лечение при наличии показаний и отсутствии противопоказаний	Да/нет
3.	Выполнено обезболивание с применением мультимодальной анальгезии	Да/нет
4.	Выполнено комплексное реабилитационное лечение	Да/нет
5.	Выполнена диспансеризация прооперированным пациентам	Да/нет

Список литературы

1. Шапиро, К.И. Частота повреждений крупных суставов у взрослых / К.И. Шапиро // Диагностика и лечение повреждений крупных суставов. — СПб, 1991 — С. 3–5.
2. Aroen A., Articular cartilage lesions in 993 consecutive knee arthroscopies / A. Aroen, S. Loken, S. Heir et al. // Am J Sports Med. — 2004. — №32. — P.211-215.
3. Gaissmaier, C. Cartilage Defects Epidemiology and Natural History / C. Gaissmaier, J. Fritz, B. Schewe et al. // Osteo Trauma Care. — 2006. — №14. — P.188-194.
4. Куляба Т.А. Диагностика и лечение патологии коленного сустава, проявляющейся болевым синдромом в его переднем отделе: Автореф. Дис. ... канд. мед. наук. / Т.А. Куляба. — СПб, 1998. — 16 с.
5. Outerbridge, R. The etiology of chondromalacia patellae / R. Outerbridge // J.Bone Jt Surg. — 1961. — Vol. 43-B. — P.752-757.
6. Bauer, M. Chondral lesions of the femoral condyles: a system of arthroscopic classification / M. Bauer, R. Jackson // Arthroscopy — 1988. — Vol.4. — P. 97-102.
7. Yulish BS, Montanez J, Goodfellow DB, Bryan PJ, Mulopulos GP, Modic MT. Chondromalacia patellae: assessment with MR imaging. Radiology. 1987;164(3):763-766.
8. Куляба, Т.А. Отдаленные результаты мозаичной костно-хрящевой аутопластики при лечении заболеваний и повреждений коленного сустава / Т.А. Куляба, Н.Н. Корнилов, А.В. Селин, А.И. Печинский // Травматология и ортопедия России. — 2007. — №3 (приложение). — С. 24.
9. Левенец В.Н., Пляцко В.В. Артроскопия. — Киев: Наукова думка, 1991. — 232 с.
10. Маланин, Д.А. Восстановление повреждений хряща в коленном суставе / Д.А. Маланин, В.Б. Писарев, В.В. Новочадов — Волгоград; Волгоградское научное издательство, 2010 — С.454.
11. Миронов, С.П. Классификация и методы лечения хрящевых дефектов / С.П. Миронов, Н.П. Омеляненко, Е. Кон, А.К. Орлецкий, И.Н. Карпов, А.П. Курпяков // // Вестник травматологии и ортопедии им. Н.Н. Приорова. — 2008. — №3. — С.81-85.
12. Новоселов, К.А. Диагностика и лечение локальных повреждений хряща коленного сустава: пособие для врачей / К.А. Новоселов, Т.А. Куляба, Н.Н. Корнилов, А.В. Каземирский, А.И. Печинский — СПб, 2004 г.
13. Павлова, В.Н. Хрящ / В.Н. Павлова, Т.Н. Копьева, Л.И. Слуцкий, Г.Г. Павлов— Москва, 1988 — С.104-113.

14. Bahuaud, J. Autologous chondrocyte implantation for cartilage repair. Presentation of 24 cases / J. Bahuaud, R.C. Maitron, R. Bouvet et al. // *Chirurgie*. — 1998. — 123. — P.568-571.
15. Beaver, R.J. Fresh osteochondral allografts for posttraumatic defects in the knee: a survivorship analysis / R.J. Beaver, M. Mahomed, D. Backstein et al. // *J. Bone Jt. Surgery*. — 1992. — V.74-B, №1. — P.105-110.
16. Bentley, G. Current concept of etiologi ad treatment of chondromalacia patellae / G. Bentley, G. Dowd // *Clin. Orthop*. — 1984. — №189. — P.209-228.
17. Bobic V. Arthroscopic osteochondral autograft transplantation in anterior cruciate ligament reconstruction: a preliminary clinical study // *Knee Surg. Traumatol. Arthrosc.* —1996— N. 3— P. 262–264.
18. Brittberg, M. Autologous chondrocyte implantation — technique and long-term follow up / M. Brittberg // *Injury*. — 2008. — Vol. 39, Supp.1. — P. 40–49.
19. Chaklin V.D. Injuries to the cartilages of the patella and the femoral condyle / V.D. Chaklin // *J. Bone Jt. Surgery*. — 1939. — V.21. — N 1. — P. 133–140.
20. Chow, J.C. Arthroscopic autogenous osteochondral transplantation for treating knee cartilage defects: a 2- to 5-year follow-up study / J.C. Chow, M.E. Hantes, J.B. Houle et al. // *Arthroscopy*. — 2004. — №20. — P.681-690.
21. Convery, R.F. The operative technique of fresh osteochondral allografting of the knee / R.F. Convery, W.N. Akeson, M.H. Meyers // *Operative Techniques in Orthopaedics* — 1997. — №7. — P.340-344.
22. Doroška, R. Mid-term results of autologous chondrocyte transplantation in knee and ankle. A one — to six-year flow- up study / R. Doroška, R. Kotz, S. Trätting, S. Nehrer // *Z. Rheumatol*. — 2004. — Vol.63, №5. — P.385-392.
23. Emily A., Sundman E.A. et al. The anti-inflammatory and Matrix Restorative Mechanisms of Platelet-Rich Plasma in Osteoarthritis. *Am J Sports Med* 2014 , 42(1), 35-41
24. Farnwors L. Osteochondral defects of the knee // *Orthopaedics*. — 2000. — V. 23, N 2.— P. 146–157.
25. Fortier L.A. et al. The Role of Growth Factors in Cartilage Repair. *Clin Orthop Relat Res?* 2011 Oct., 496(10), 2706-2715
26. Fritz, J. Recommendations for several procedures for biological reconstruction of the articular cartilage surface / J. Fritz, H.J. Eichhorn, W.K. Aicher // *Praxisleitfaden der knorpelreparatur*. Springer Verlag. — 2003.

27. Guo, X. Repair of osteochondral defects with autologous chondrocytes seeded onto bioceramic scaffold in sheep. / X. Guo, C. Wang, C. Duan et al. // *Tissue Eng.* — 2004. — Vol. 10 (11-12). — P.1830-1840.
28. Hangody, L. Autogenous osteochondral graft-technique and long-term results / L. Hangody [et al.] // *Injury.* — 2000. — Vol. 39, Suppl. — P. 32–38.
29. Hangody, L. Autologous osteochondral mosaicplasty for the treatment of full thickness defects of weight bearing joints — 10 years experimental and clinical experience / L. Hangody, P. F?les // *J. Bone Joint Surg.* — 2003. — V.85-A; suppl. V.2. — P 25-32.
30. Kuroda, R. Treatment of a full-thickness articular cartilage defects in the femoral condyle of an athlete with autologous bone-marrow stromal cells / R. Kuroda, K. Ishida, T. Matsumoto et al. // *Osteoarthritis Cartilage.* — 2007. — №15. — P.226-231.
31. Friemert, B. Diagnosis of chondral lesions of the knee joint: can MRI replace arthroscopy? / B. Friemert, Y. Oberländer, W. Schwarz, H.J. Häberle, W. Bähren, H. Gerngross, B. Danz // *Knee Surgery, Sports Traumatology, Arthroscopy.* — 2004. — Vol. 12, №. 1. — P. 58-64.
32. Marlovits, S. Autologous chondrocyte transplantation for the treatment of articular cartilage defects in the knee joint. Techniques and results / S. Marlovits, F. Kutscha-Lissberg, S. Aldrian et al. // *Radiologe.* — 2004. — Vol. 44, № 8. — P.63-72.
33. Mazzoca et al. The positive effects of different platelet-rich plasma methods of human muscle? bone and tendon cells. *The American Journal of Sports Medicine* 2012? 40(8)/ 1/42-1749
34. Milgram, J.E. Osteochondral fractures of the articular surface of the knee / J.E. Milgram // *Helfet A.J. Disorders of the knee.* J.B. Lippincot Company. Philadelphia. — 1974. — P.275-299.
35. Minas T., Peterson L. Chondrocyte transplantation // *Operative Techniques in Orthopaedics.*— 1997.— V 7.— P. 323–333.
36. Mithoefer, K. The microfracture technique for the treatment of articular cartilage lesions in the knee. A prospective cohort study / K. Mithoefer, R.J. Warren et al. // *J Bone Joint Surg.* — 2005. — Vol.87, №9. — P.1911-1920.
37. Newman A.P. Articular cartilage repair. Current concepts // *Am. J. Sports Med.*— 1998.—N 26.—P. 309–324.
38. Peltari, K. The use of mesenchymal stem cells for chondrogenesis / K. Peltary, E. Steck, W. Richter // *Injury.* — 2008. — V.39., suppl. — P.58-63.

39. Peterson, L. Articular surface injuries and transplantation of chondrocytes: (Pap.) Spec. Day Eur. Fed. Nat. Assoc. Sports Traumatol. (EFOST). Munich. 4-7nJuli, 1995 / L. Peterson // Sports Exercise and Injury. — 1997. — N 2— P. 94–95.
40. Sah R.L., Amiel J.R., Coutts R.D. Tissue engineering for articular cartilage // Current Opinion in Orthopaedics. — 1995.— N 6.— P. 52–60
41. Scopp, J.M. A treatment algorithm for the management of articular cartilage defects / J.M. Scopp, B.R. Mandelbaum // Orthop. Clin. North Am. — 2005. — 36. — P. 419-426.
42. Steadman, J.R. Microfracture: surgical technique and rehabilitation to treat chondral defects / J.R. Steadman, W.G. Rodkey, J.J. Rodrigo // Clin. Orthop. — 2001. — N 391. — P. 362–369.
43. Elia N., Lysakowski C., Tramer M.R. Does multimodal analgesia with acetaminophen, nonsteroidal anti-inflammatory drugs, or selective cyclooxygenase-2 inhibitors and patient controlled analgesia morphine offer advantages over morphine alone? Anesthesiology. 2005; 103:1296–304.
44. McDaid C., Maund E., Rice S., Wright K., Jenkins B.J., Woolacott N. Paracetamol and selective and non-selective non-steroidal anti-inflammatory drugs (NSAIDs) for the reduction of morphine-related side effects after major surgery: A systematic review. Health Technol Assess. 2010. iii-iv; 14:1–153.
45. Moore R., Derry S., McQuay H. et al (2011). Single dose oral analgesics for acute postoperative pain in adults. Cochrane Database Syst Rev 9: CD008659.
46. Tzortzopoulou A., McNicol E., Cepeda M et al (2011) Single dose intravenous propacetamol or intravenous paracetamol for postoperative pain. Cochrane Database Syst Rev 10: CD007126.
47. Aubrun F., Langeron O., Heitz D., Coriat P., Riou B. Randomized, placebo-controlled study of the postoperative analgesic effects of ketoprofen after spinal fusion surgery. Acta Anaesthesiol Scand. 2000; 44:934–9.
48. De Andrade J.R., Maslanka M., Reines H.D., Howe D., Rasmussen G.L., Cardea J., Brown J., Bynum L., Shefrin A., Chang Y.L., Maneatis T. Ketorolac versus meperidine for pain relief after orthopaedic surgery. Clin Orthop Relat Res. 1996; 301–12.
49. Gimbel J.S., Brugger A., Zhao W., Verburg K.M., Geis G.S. Efficacy and tolerability of celecoxib versus hydrocodone/acetaminophen in the treatment of pain after ambulatory orthopedic surgery in adults. Clin Ther. 2001; 23:228–41.

50. Grundmann U., Wornle C., Biedler A., Kreuer S., Wrobel M., Wilhelm W. The efficacy of the non-opioid analgesic parecoxib, paracetamol and metamizol for postoperative pain relief after lumbar microdiscectomy. *Anesth Analg.* 2006; 103:217–22.
51. McNicol E.D., Tzortzoloulou A, Cepeda M.S., Francia M.B., Farhat T., Schumann R. Singledose intravenous paracetamol or propacetamol for prevention or treatment of postoperative pain: A systematic review and meta-analysis. *Br J Anaesth.* 2011; 106:764–75.
52. Ong C., Seymour R., Lirk P et al. Combining paracetamol (acetaminophen) with nonsteroidal antiinflammatory drugs: a qualitative systematic review of analgesic efficacy for acute postoperative pain. *Anesth Analg.*,2010; 110 (4): 1170–79.
53. Maund E., McDaid C., Rice S et al. Paracetamol and selective and non-selective non-steroidal anti-inflammatory drugs for the reduction in morphine-related side-effects after major surgery: a systematic review. *Br J Anaesth.*,2011; 106 (3): 292–97.
54. Michelet D., Andreu-Gallien J., Bensalah T et al. A meta-analysis of the use of nonsteroidal anti-inflammatory drugs for pediatric postoperative pain. *Anesth Analg.*,2012; 114 (2): 393–406.
55. Lee A., Cooper M., Craig J et al (2007) Effects of nonsteroidal anti-inflammatory drugs on postoperative renal function in adults with normal renal function. *Cochrane Database Syst Rev* 2: CD002765.
56. Elia N., Lysakowski C., Tramer M.R. Does multimodal analgesia with acetaminophen, nonsteroidal anti-inflammatory drugs, or selective cyclooxygenase-2 inhibitors and patient controlled analgesia morphine offer advantages over morphine alone? *Anesthesiology.* 2005; 103:1296–304.
57. Maund E., McDaid C., Rice S et al. Paracetamol and selective and non-selective non-steroidal anti-inflammatory drugs for the reduction in morphine-related side-effects after major surgery: a systematic review. *Br J Anaesth.*,2011; 106 (3): 292–97.
58. Bhala N., Emberson J., Merhi A et al. Vascular and upper gastrointestinal effects of nonsteroidal anti-inflammatory drugs: meta-analyses of individual participant data from randomized trials. *Lancet*,2013; 382(9894): 769–779.
59. Laulin J.-P., Maurette P., Rivat C. The role of ketamine in preventing fentanyl-induced hyperalgesia and subsequent acute morphine tolerance. *Anesth. Analg.* 2002; 94: 1263–1269.
60. Gottschalk A., Sharma S., Ford J. The role of the perioperative period in recurrence after cancer surgery. *Anesth. Analg.* 2010; 110: 1636-1643.

61. Woodhouse A., Ward M., Mather L. Intra-subject variability in post-operative patient-controlled analgesia (PCA): is the patient equally satisfied with morphine, pethidine and fentanyl? *Pain*,1999; 80(3): 545–553.
62. Coulbault L., Beaussier M., Verstuyft C et al. Environmental and genetic factors associated with morphine response in the postoperative period. *Clin Pharmacol Ther.*,2006; 79(4): 316–324.
63. Gagliese L., Gauthier L., Macpherson A et al. Correlates of postoperative pain and intravenous patient-controlled analgesia use in younger and older surgical patients. *Pain Med.*,2008; 9(3): 299–314.
64. Fletcher D., Martinez V. Opioid-induced hyperalgesia in patients after surgery: a systematic review and a metaanalysis. *Br J Anaesth.*,2014; 112(6): 991–1004.
65. Roberts G., Bekker T., Carlsen H et al. Postoperative nausea and vomiting are strongly influenced by postoperative opioid use in a dose-related manner. *Anesth Analg.*,2005; 101(5): 1343–1348.
66. Marret E., Kurdi O., Zufferey P et al. Effects of nonsteroidal antiinflammatory drugs on patient-controlled analgesia morphine side effects: meta-analysis of randomized controlled trials. *Anesthesiology*,2005; 102(6): 1249–1260.
67. Jarzyna D., Jungquist C.R., Pasero C., Willens J.S., Nisbet A., Oakes L., Dempsey S.J., Santangelo D., Polomano R.C. American Society for Pain Management Nursing Guidelines on Monitoring for Opioid-Induced Sedation and Respiratory Depression. *Pain Manag Nurs.* 2011; 12:118–45.
68. Bell R., Dahl J., Moore R., Kalso E. Perioperative ketamine for acute postoperative pain. *Cochrane Database Syst Rev* CD004603, 2009.
69. Colin et al. A qualitative systemic review of the role of NMDA antagonists in preventive analgesia. *Anesth.Analg.*, 2004; 98; 1385-1400.
70. McCartney C., Sinha A., Katz J. A qualitative systematic review of the role of N-methyl-D-aspartate receptor antagonists in preventive analgesia. *Anesth.Analg.*, 2004; 98: 1385-1400.
71. Laskowski K., Stirling A., McKay W. et al. A systematic review of intravenous ketamine for postoperative analgesia. *Can J Anaesth.*,2011; 58(10): 911–923.
72. Wu L., Huang X., Sun L. The efficacy of N-methyl-D-aspartate receptor antagonists on improving the postoperative pain intensity and satisfaction after remifentanyl-based anesthesia in adults: a meta-analysis. *J Clin Anesth.*,2015; 27(4): 311–324.

73. (Chaparro L., Smith S., Moore R et al (2013) Pharmacotherapy for the prevention of chronic pain after surgery in adults. *Cochrane Database Syst Rev* 7: CD008307.
74. Peng P., Wijeyesundera D., Li C. Use of gabapentin for perioperative pain control — a metaanalysis. *Pain Res. Manage*, 2007; 12: 85-92.
75. Straube S., Derry S., Moore R. et al. (2010) Single dose oral gabapentin for established acute postoperative pain in adults. *Cochrane Database Syst Rev* 5: CD008183.
76. Tiippana E., Hamunen K., Kontinen V. Do surgical patients benefit from perioperative gabapentin / pregabalin? A systematic review of efficacy and safety. *Anesth.Analg.*, 2007; 104: 1545-1556.
77. Zhang J., Ho K., Wang Y. Efficacy of pregabalin in acute postoperative pain: a meta-analysis. *Br J Anaesth.*,2011; 106(4): 454–462.
78. Chou R. et al. Management of Postoperative Pain: A Clinical Practice Guideline From the American Pain Society, the American Society of Regional Anesthesia and Pain Medicine, and the American Society of Anesthesiologists' Committee on Regional Anesthesia, Executive Committee, and Administrative Council. *The Journal of Pain*, 2016; 17 (2): 131 — 157.
79. Schug S., Palmer G., Scott D., Hallwell R., Trinca J. (eds), *Acute Pain Management: Scientific Evidence*. Australian and New Zeland College of Anaesthetists, 4-th edition, 2015.
80. Richman J., Liu S., Courpas G., Wong R. et al. Does continuous peripheral nerve block provide superior pain control to opioids? A meta-analysis. *Anesth Analg.*,2006; 102:248-257.
81. Дмитриев Д.М. Отдаленные результаты лечения больных при различных методах реконструкции передней крестообразной связки / Д.М. Дмитриев, С.А. Холкин, П.В. Попов // *Скорая медицинская помощь*. 2003. — Спец. выпуск. — С. 33-34.
82. Королев А.В. Физическая реабилитация пациентов после артроскопических операций на коленном суставе / А.В. Королев и др. // *Скорая мед. помощь*. 2003. — Спец. выпуск. — С. 48.

Приложение А1. Состав рабочей группы по разработке и пересмотру клинических рекомендаций

1. Корнилов Николай Николаевич — д. м. н., профессор кафедры травматологии и ортопедии, заведующий отделением № 17, ведущий научный сотрудник отделения патологии коленного сустава ФГБУ «НМИЦ ТО им. Р. Р. Вредена»; член Ассоциации травматологов-ортопедов России.

2. Куляба Тарас Андреевич — д. м. н., заведующий научным отделением патологии коленного сустава ФГБУ «НМИЦ ТО им. Р. Р. Вредена» Минздрава России; член Ассоциации травматологов-ортопедов России.

3. Орлецкий Анатолий Корнеевич — д. м. н., профессор, заведующий отделением спортивной и балетной травмы ФГБУ «НМИЦ ТО им. Н. Н. Приорова» Минздрава России; член Ассоциации травматологов-ортопедов России.

4. Буткова Людмила Леонидовна — к. м. н., врач — травматолог-ортопед отделения спортивной и балетной травмы ФГБУ «НМИЦ ТО им. Н. Н. Приорова» Минздрава России; член Ассоциации травматологов-ортопедов России.

5. Васильев Дмитрий Олегович — к. м. н., старший научный сотрудник отделения спортивной и балетной травмы ФГБУ «НМИЦ ТО им. Н. Н. Приорова» Минздрава России; член Ассоциации травматологов-ортопедов России.

6. Соломянник Ирина Анатольевна — к. м. н., начальник Управления по реализации функций НМИЦ ФГБУ «НМИЦ ТО им. Н. Н. Приорова» Минздрава России; член Ассоциации травматологов-ортопедов России.

7. Горбатьюк Дмитрий Сергеевич — врач — травматолог-ортопед Управления по реализации функций НМИЦ ФГБУ «НМИЦ ТО им. Н. Н. Приорова» Минздрава России; член Ассоциации травматологов-ортопедов России.

8. Желнов Павел Викторович — врач — травматолог-ортопед Управления по реализации функций НМИЦ ФГБУ «НМИЦ ТО имени Н. Н. Приорова» Минздрава России; член Общества специалистов доказательной медицины.

Конфликт интересов: отсутствует.

Приложение А2. Методология разработки клинических рекомендаций

Целевая аудитория данных клинических рекомендаций:

1. врачи — травматологи-ортопеды;
2. врачи-хирурги;
3. врачи скорой медицинской помощи;
4. врачи — терапевты участковые;
5. врачи общей практики (семейные врачи);
6. фельдшеры.

Методы, используемые для сбора / выбора доказательств

Поиск в электронных базах данных.

Описание методов, использованных для сбора доказательств

Доказательной базой для написания настоящих клинических рекомендаций являются материалы, вошедшие в MEDLINE, статьи в отечественных авторитетных журналах и изданиях по травматологии и ортопедии.

Таблица 1. Шкала оценки уровней достоверности доказательств (УДД) для методов диагностики (диагностических вмешательств)

УДД	Расшифровка
1	Систематические обзоры исследований с контролем референсным методом или систематический обзор рандомизированных клинических исследований с применением мета-анализа
2	Отдельные исследования с контролем референсным методом или отдельные рандомизированные клинические исследования и систематические обзоры исследований любого дизайна, за исключением рандомизированных клинических исследований, с применением мета-анализа
3	Исследования без последовательного контроля референсным методом или исследования с референсным методом, не являющимся независимым от исследуемого метода или нерандомизированные сравнительные исследования, в том числе когортные исследования
4	Несравнительные исследования, описание клинического случая
5	Имеется лишь обоснование механизма действия или мнение экспертов

Таблица 2. Шкала оценки уровней достоверности доказательств (УДД) для методов профилактики, лечения и реабилитации (профилактических, лечебных, реабилитационных вмешательств)

УДД	Расшифровка
1	Систематический обзор РКИ с применением мета-анализа
2	Отдельные РКИ и систематические обзоры исследований любого дизайна, за исключением РКИ, с применением мета-анализа

3	Нерандомизированные сравнительные исследования, в т.ч. когортные исследования
4	Несравнительные исследования, описание клинического случая или серии случаев, исследования «случай-контроль»
5	Имеется лишь обоснование механизма действия вмешательства (доклинические исследования) или мнение экспертов

Таблица 3. Шкала оценки уровней убедительности рекомендаций (УУР) для методов профилактики, диагностики, лечения и реабилитации (профилактических, диагностических, лечебных, реабилитационных вмешательств)

УУР	Расшифровка
А	Сильная рекомендация (все рассматриваемые критерии эффективности (исходы) являются важными, все исследования имеют высокое или удовлетворительное методологическое качество, их выводы по интересующим исходам являются согласованными)
В	Условная рекомендация (не все рассматриваемые критерии эффективности (исходы) являются важными, не все исследования имеют высокое или удовлетворительное методологическое качество и/или их выводы по интересующим исходам не являются согласованными)
С	Слабая рекомендация (отсутствие доказательств надлежащего качества (все рассматриваемые критерии эффективности (исходы) являются неважными, все исследования имеют низкое методологическое качество и их выводы по интересующим исходам не являются согласованными)

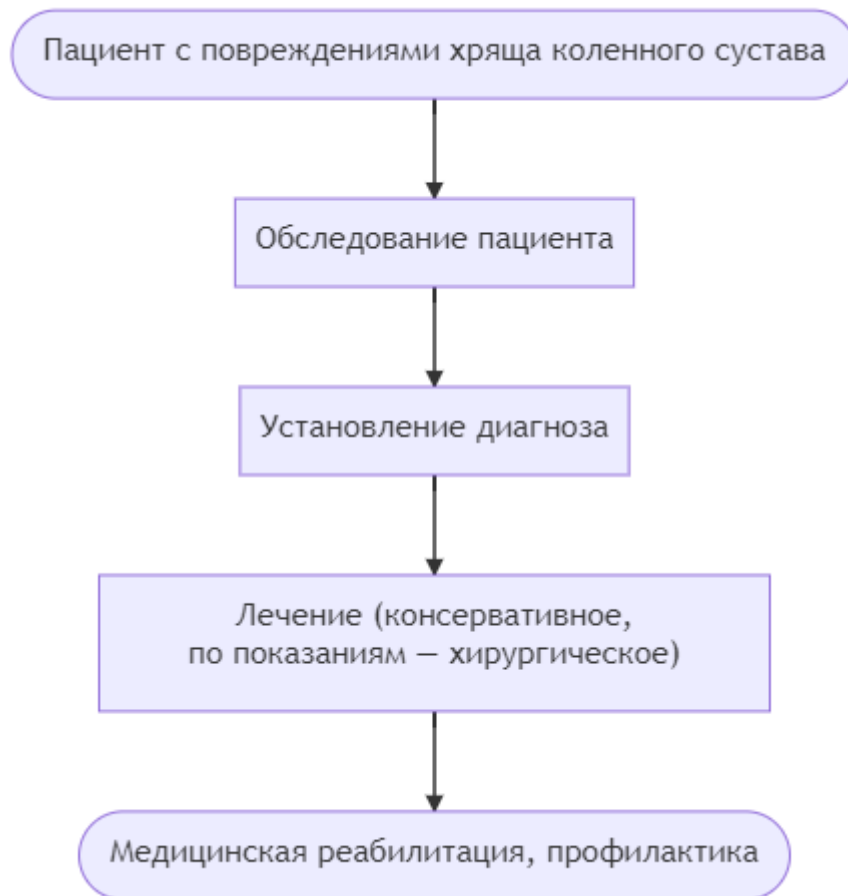
Порядок обновления клинических рекомендаций.

Механизм обновления клинических рекомендаций предусматривает их систематическую актуализацию – не реже чем один раз в три года, а также при появлении новых данных с позиции доказательной медицины по вопросам диагностики, лечения, профилактики и реабилитации конкретных заболеваний, наличии обоснованных дополнений/замечаний к ранее утверждённым КР, но не чаще 1 раза в 6 месяцев.

Приложение А3. Справочные материалы, включая соответствие показаний к применению и противопоказаний, способов применения и доз лекарственных препаратов, инструкции по применению лекарственного препарата

Нет.

Приложение Б. Алгоритмы действий врача



Приложение В. Информация для пациента

Пациент, страдающий ТХП, должен строго следовать назначениям врача, соблюдать основные принципы реабилитации в послеоперационном периоде и следовать рекомендациям в отдалённом периоде после хирургического лечения:

- ходить с опорой на костыли в течение 6 недель;
- на 6—12 сутки прибыть для снятия швов в лечебное учреждение согласно указаниям лечащего врача;
- после снятия швов пройти курс восстановительного лечения (ЛФК, массаж, физиотерапия);
- выполнить контрольную КТ сустава через 8 недель после операции для определения дальнейшего режима осевой нагрузки на конечность согласно указаниям лечащего врача;
- выполнить контрольную МРТ сустава через 6 месяцев после операции согласно указаниям лечащего врача;
- в дальнейшем исключить тяжёлые ударные и статические нагрузки на сустав;
- при развитии артроза и периодическом болевом синдроме в суставе проходить курсы реабилитационного консервативного лечения.

Приложение Г1-ГN. Шкалы оценки, вопросники и другие оценочные инструменты состояния пациента, приведенные в клинических рекомендациях

Дополнительная информация в виде шкал оценки, вопросников и иных инструментов не требуется.